quirónsalud
La salud persona a persona

¿Qué ha aportado la introducción del Test Prenatal no Invasivo en el HUFJD? ¿Sigue siendo necesaria la ecografía del primer trimestre?

MIGUEL ALVARO NAVIDAD

- **Defecto congénito**: toda anomalía del desarrollo morfológico, estructural, funcional o molecular presente al nacer (aunque puede manifestarse más tarde: 40%), externa o interna, familiar o esporádica, hereditaria o no, única o múltiple.

- **Diagnóstico prenatal:** agrupa todas aquellas acciones diagnósticas encaminadas a descubrir durante el embarazo un "defecto congénito“

1. ANOMALIAS CROMOSOMICAS: 12%
    - NUMÉRICAS: T21. ADN lc. CRIBADO COMBINADO
    - ESTRUCTURALES*
2. ENFERMEDADES HEREDITARIAS MENDELIANAS: 28%. MONOGÉNICAS. Anteced / esporádicas.*
3. MALFORMACIONES: 60%. Esporádicas. Mayor riesgo si Antecedentes: UNIVERSAL*
    - GENETICA
    - AMBIENTAL: Embriopatías.
    - MULTIFACTORIAL

quirónsalud

cribado de anomalías numéricas : PROTOCOLO QS T21

IRC +/- ADN lc: Analítica 9-10 + ECO 12-13.

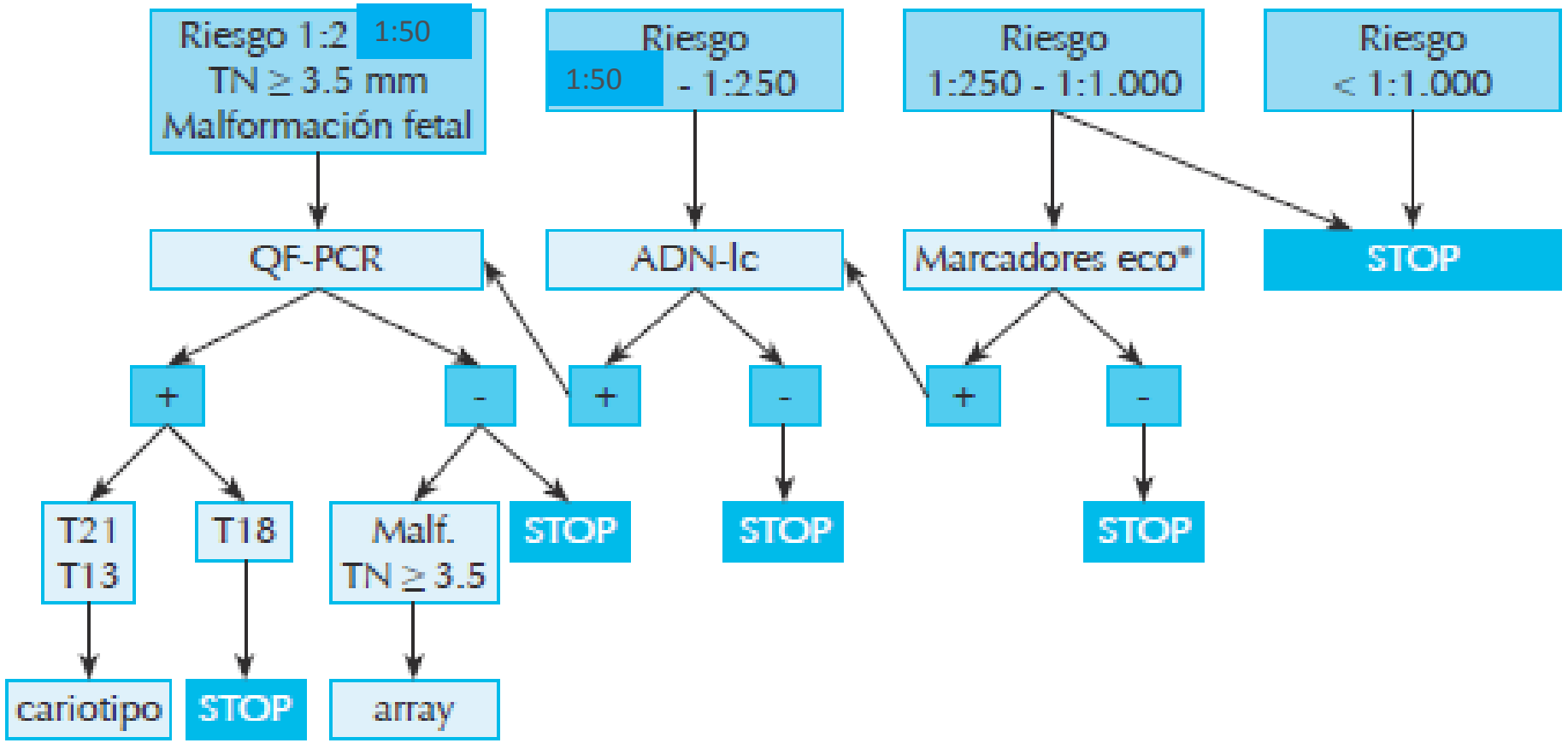

rónsalud

RESULTADOS FJD

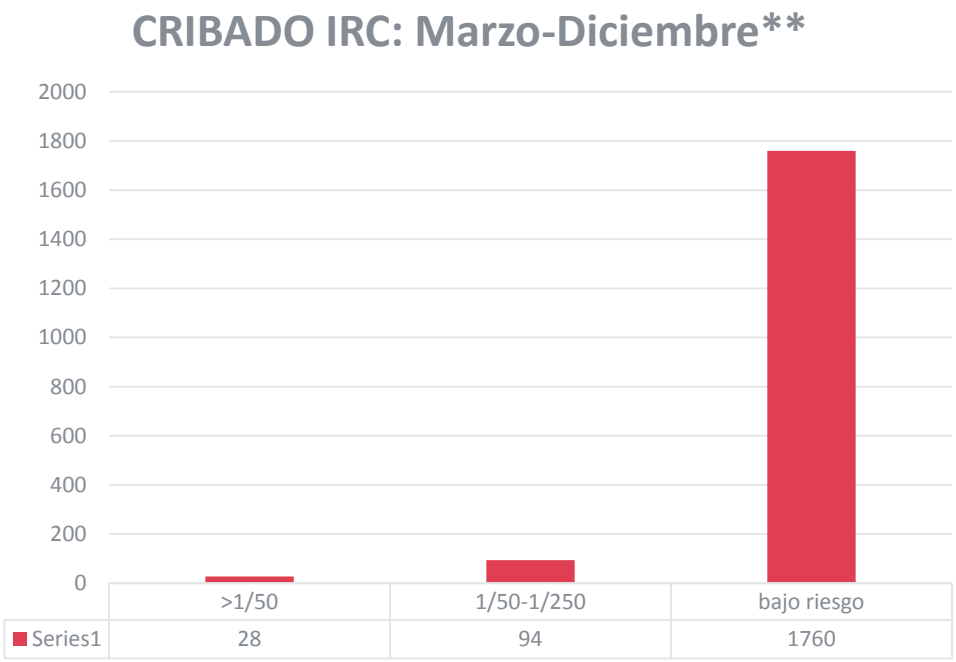

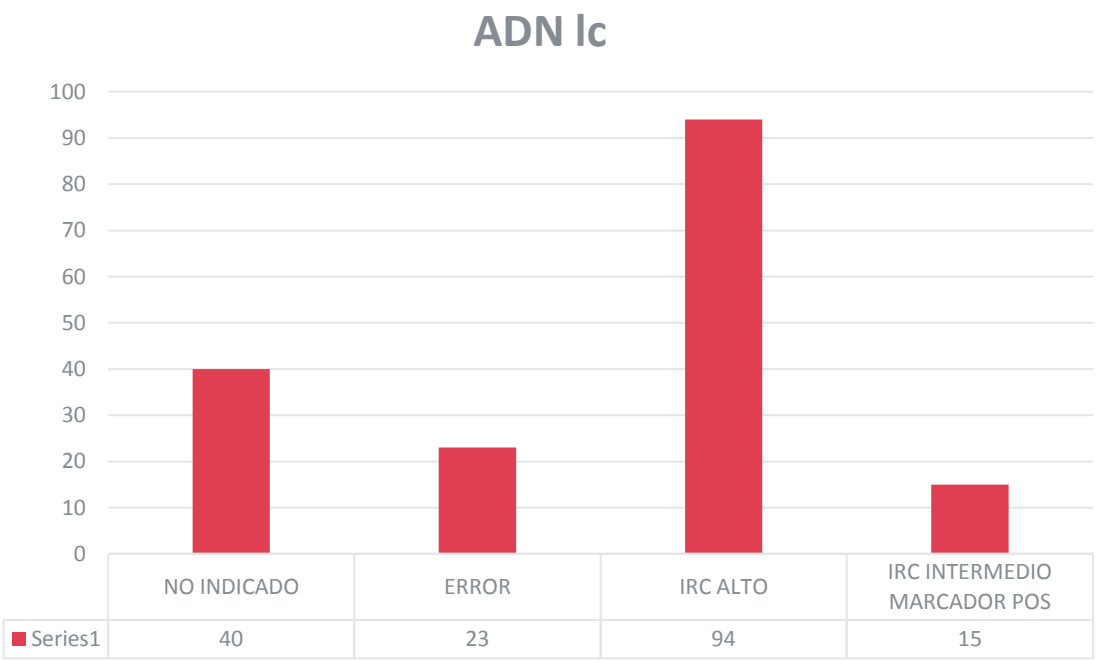

ADN lc x Cribado: 5,7%. Ansiedad**: 2,12%

P Invasiva por IRC: 1,4%.
Disminución P invasivas
Cribado Combinado: 77%
Cribado + Ansiedad: 82%. 1-2 Pérdida fetal esperada

No resultado en 2 casos: 1%
Necesidad de repetición 8 casos: 4,67%

quirónsalud

¿Qué ha aportado la introducción del ADN lc?

BIOPSIAS CORIALES:

Tri
Tri
Tri
Sd.
Tri

IRC
MARCADORES 4

2 NO CRECIMINETO
4 Falsos pos del cribado

AMNIOCENTESIS:

RECIEN NACIDOS SD DOWN

PT

L

La introducción del ADN lc en el cribado de cromosomopatías ha supuesto:

- Disminución de P invasivas → pérdidas fetales
- MISMA TASA DE DETECIÓN DE TRISOMIA 21

quirónsalud

papel ecografía en el IT

1.ANOMALIAS CRO:

2.BUSQUEDA DE MARCADORES

ECO IT

1.MALFORMACIONES:

2.DETECCIÓN

1.ENFERMEDADES HEREDITARIAS MENDELIANAS:

HALLAZGOS DE SOSPECHA

quirónsalud

¿Sigue siendo necesaria la ecografía del primer trimestre?

PAPEL DE LA ECOGRAFÍA

1. ANOMALIAS CROMOSÓMICAS: BUSQUEDA DE MARCADORES

   - IT: TN, DV Y HUESO NASAL
   - HALLAZGOS / MALFORMACIONES: HIGROMA, Cardiopatías (Canal)

2. ENFERMEDADES HER… OSPECHA

¿Sigue siendo necesaria la ecografía del primer trimestre?

PAPEL DE LA ECOGRAFÍA

1. ANOMALIAS CROMOSÓMICAS: BUSQUEDA DE MARCADORES
   - IT: TN, DV Y HUESO NASAL
   - HALLAZGOS / MALFORMACIONES: HIGROMA, Cardiopatías (Canal)
2. ENFERMEDADES HEREDITARIAS MENDELIANAS: PRESENCIA HALLAZGOS DE SOSPECHA
   - Poliquistosis renal, Estenosis valvulares, cardiopatías conotruncales, FQ.....
3. MALFORMACIONES: DETECCIÓN Y CLASIFICACIÓN

quirónsalud

PROTOCOLO DE ESTUDIO

Tabla 1. Exploración anatómica fetal entre 11ª y 13+6 semanas	
Cabeza	Integridad ósea y de línea media. Ventrículos laterales. Plexos coroideos
Cara	Perfil. Hueso nasal. Órbitas con cristalinos. Labio superior.
Cuello	Translucencia nucal. Excluir masas-colecciones líquidas.
Columna	Integridad y alineación vertebral. Piel intacta.
Tórax	Pulmones simétricos, descartar derrames y tumores. Diafragma íntegro.
Corazón	Cuatro cámaras simétricas y ritmo regular. Apex izquierdo. Situs.
Abdomen	Estómago intraabdominal izquierdo. Riñones y vejiga.
Pared	Inserción umbilical normal, con pared íntegra.
Extremidades	3 segmentos de los cuatro miembros: integridad, alineación, movilidad
Anejos	Ecoestructura placentaria. Cordón con 3 vasos.
Modificado de: ISUOG Practice Guidelines. Ultrasound Obstet Gynecol. 2013;41:102-113	

quirónsalud

quirónsalud

CLASIF MALFORMACIONES EN I TRIMESTRE

Malf. diagnostico probable

- Acraneo/exencefalia
- Holoprosencefalia alobar
- Onfalocele/ gastrosquisis
- Cardiopatias: VIH / Canal / derechas...TN / DV.

Malf Diagnóstico posible

- Megavejiga
- Higroma
- HDC

Reducciones miembros
Agenesia renal/ displasias renales
Cardiopatías
DTN

Malf. NO diagnosticables

- Agenesia CC
- Anomalias fosa posterior
- Microcefalia
- Atresias intestinales

quirónsalud

¿Sigue siendo necesaria la ecografía del primer trimestre?

First-trimester detection of structural abnormalities and the role of aneuploidy markers

Ultrasound Obstet Gynecol 2012; **39**: 157–163

M. GRANDE, M. ARIGITA, V. BOROBIO, J. M. JIMENEZ, S. FERNANDEZ and A. BORRELL

Table 1 Detection of major structural defects prenatally (first, second and third trimesters) and postnatally, and pregnancy outcome

Fetal abnormality	n	*Detection rate (n (%))*				*Detection (%): first-trimester review**	*Outcome†*	
		First trimester	*Second trimester*	*Third trimester*	*Postnatally*		*Liveborn (n (%))*	*TOP (n (%))*
Central nervous system	43	23 (53)	9 (21)	9 (21)	2 (5)	40	13 (30)	30 (70)
Acrania-exencephaly	17	17 (100)	0 (0)	0 (0)	0 (0)	88	0 (0)	17 (100)
Holoprosencephaly (alobar)	3	3 (100)	0 (0)	0 (0)	0 (0)	92	0 (0)	3 (100)
Hydrocephaly	14	1 (7)	6 (43)	7 (50)	0 (0)	16	10 (71)	4 (29)
Encephalocele	1	1 (100)	0 (0)	0 (0)	0 (0)	—	0 (0)	1 (100)
Agenesis of corpus callosum	3	0 (0)	1 (33)	2 (67)	0 (0)	—	1 (33)	2 (67)
Microcephaly	1	0 (0)	0 (0)	0 (0)	1 (100)	—	1 (100)	0 (0)
~~Spina bifida~~	~~4~~	~~1 (25)~~	2 (50)	0 (0)	1 (25)	18	1 (40)	3 (60)
Face and neck	13	4 (31)	5 (38)	0 (0)	4 (31)	—	9 (69)	4 (31)
Cystic hygroma	3	3 (100)	0 (0)	0 (0)	0 (0)	—	0 (0)	3 (100)
Facial clefting	7	0 (0)	4 (57)	0 (0)	3 (43)	43	7 (100)	0 (0)
Other	3	1 (33)	1 (33)	0 (0)	1 (33)	—	2 (67)	1 (33)
Thoracic	45	25 (56)	16 (36)	2 (4)	2 (4)	17	10 (22)	32 (71)
HLHS and left heart defects	10	10 (100)	0 (0)	0 (0)	0 (0)	—	0 (0)	10 (100)
Right heart defects	7	5 (71)	2 (29)	0 (0)	0 (0)	—	0 (0)	7 (100)
Atrioventricular canal	5	4 (80)	0 (0)	0 (0)	1 (20)	—	1 (20)	4 (80)
Tetralogy of Fallot	7	3 (43)	3 (43)	1 (14)	0	—	3 (43)	3 (43)
~~Great arteries defects~~	~~8~~	~~2 (25)~~	5 (63)	0 (0)	1 (13)	—	4 (50)	2 (25)
~~Other cardiac~~	~~7~~	~~1 (14)~~	5 (71)	1 (14)	0 (0)	—	2 (29)	5 (71)
Lung	1	0 (0)	1 (100)	0 (0)	0 (0)	—	0 (0)	1 (100)
Digestive	12	9 (75)	0 (0)	2 (17)	1 (8)	29	9 (75)	2 (17)
Omphalocele	6	6 (100)	0 (0)	0 (0)	0 (0)	75	4 (67)	1 (17)
~~Diaphragmatic hernia~~	~~3~~	~~1 (33)~~	0 (0)	1 (33)	1 (33)	20	3 (100)	0 (0)
Gastroschisis	1	1 (100)	0 (0)	0 (0)	0 (0)	67	1 (100)	0 (0)
Large wall defects	1	1 (100)	0 (0)	0 (0)	0 (0)	—	0 (0)	1 (100)
Other	1	0 (0)	0 (0)	1 (100)	0 (0)	0	1 (100)	0 (0)
Nephrourinary	40	10 (25)	16 (40)	14 (35)	0 (0)	25	28 (70)	9 (23)
Megacystis	8	7 (88)	1 (13)	0 (0)	0 (0)	67	1 (13)	5 (63)
~~Hydronephrosis~~	17	1 (6)	8 (47)	8 (47)	0 (0)	6	17 (100)	0 (0)
~~Cystic kidney~~	~~4~~	~~1 (25)~~	2 (50)	1 (25)	0 (0)	11	3 (75)	1 (25)
Persistent cloaca	1	1 (100)	0 (0)	0 (0)	0 (0)	—	0 (0)	0 (0)
~~Renal agenesis~~	~~8~~	~~0 (0)~~	5 (63)	3 (38)	0 (0)	22	5 (63)	3 (38)
Other	2	0 (0)	0 (0)	2 (100)	0 (0)	—	2 (100)	0 (0)
Skeletal	16	11 (69)	5 (31)	0 (0)	0 (0)	16	1 (6)	13 (81)
Osteochondrodysplasias	7	6 (86)	1 (14)	0 (0)	0 (0)	33	0 (0)	5 (71)
Limb reduction defects	7	4 (57)	3 (43)	0 (0)	0 (0)	20	1 (14)	6 (86)
Arthrogryposis	2	1 (50)	1 (50)	0 (0)	0 (0)	—	0 (0)	2 (100)
Other	25	13 (52)	8 (32)	2 (8)	2 (8)	—	4 (16)	15 (60)
Hydrops	9	8 (89)	1 (11)	0 (0)	0 (0)	82	0 (0)	7 (78)
Polymalformation	12	4 (33)	6 (50)	0 (0)	2 (17)	—	1 (8)	7 (58)
Tumors	4	1 (25)	1 (25)	2 (50)	0 (0)	—	3 (75)	1 (25)
Total	194	95 (49)	59 (30)	29 (15)	11 (6)	29	74 (38)	105 (54)

*First-trimester detection rates in a recent systematic review are also shown for comparison (Borrell *et al.*[2], 2011). †Cases of fetal or neonatal demise are not included. HLHS, hypoplastic left heart syndrome; TOP, termination of pregnancy.

13723 euploides. 3,2% anomalías
Edad media 12+2

3,2% anomalías (1,4% aisladas)

TD:

- 49% IT (29%**)
- 30% IIT
- 15% IIIT
- 6% Postnatal

TN >p99 en 23% (1,3% sanos)

Table 2 Detection of minor structural defects prenatally (first, second and third trimesters) and postnatally, and pregnancy outcome

Type of fetal abnormality	*Total n*	*Detection rate (n (%))*				*Outcome**	
		First trimester	*Second trimester*	*Third trimester*	*Postnatally*	*Liveborn (n (%))*	*TOP (n (%))*
Central nervous system	6	0 (0)	2 (33)	3 (50)	1 (17)	5 (83)	1 (17)
Facial	15	0 (0)	0 (0)	1 (7)	14 (93)	15 (100)	0 (0)
Cardiac	80	3 (4)	23 (29)	28 (35)	26 (32)	80 (100)	0 (0)
Nephrourinary	77	1 (1)	28 (36)	41 (53)	7 (9)	76 (99)	0 (0)
Genital	39	0 (0)	0 (0)	1 (3)	38 (97)	39 (100)	0 (0)
Skeletal	23	2 (9)	6 (26)	0 (0)	15 (65)	21 (91)	2 (9)
Other	5	0 (0)	0 (0)	0 (0)	5 (100)	5 (100)	0 (0)
Total	245	6 (2)	59 (24)	74 (30)	106 (43)	241 (98)	3 (1)

*One case with nephrourinary anomaly died *in utero*. TOP, termination of pregnancy.

Improved detection rate of structural abnormalities in the first trimester using an extended examination protocol

Ultrasound Obstet Gynecol 2013; 42: 300–309

D. ILIESCU*†, S. TUDORACHE*†, A. COMANESCU*, P. ANTSAKLIS‡, S. COTARCEA*, L. NOVAC*, N. CERNEA*† and A. ANTSAKLIS‡

2 centros. 5472 gestantes. 12 – 13+6

Table 1 First-trimester ultrasound protocol for fetal morphogenetic evaluation

Skull and brain	Transverse plane: -contour and shape -choroid plexus and cerebral peduncles Sagittal plane: -posterior brain morphometry: IT, brainstem diameter to brainstem–occipital bone distance ratio when abnormal IT is suspected
Face and neck	Transverse plane: -orbits -anterior palate Frontal plane: -examination of orbits (if not properly visualized in transverse plane) -retronasal triangle Sagittal plane (facial profile): -measurement of NT and frontomaxillary angle -nasal bone assessment -normal rectangular palate
Spine	Longitudinal plane (preferably using posterior insonation of fetus): -regularity of spine -continuity of underlying skin layer (take special care to note presence of any cystic masses)
Thorax	Transverse plane (transverse cardiac sweep): -situs evaluation -heart area in relation to chest area (it should be one quarter to one third of chest) and angle from anteroposterior midline (it should be 45±15° by subjective evaluation, measure only if seems abnormal) -atrioventricular valve offsetting in four-chamber view and tricuspid valve flow assessment using pulsed Doppler -(not mandatory) aorta arising from left ventricle and pulmonary trunk arising from anteriorly placed right ventricle and crossing to fetal left side over ascending aorta -color-flow investigation of: four-chamber plane to show atrioventricular flow (should be equal on both sides) and emergence of outflow tracts (should be equal in size and should cross); and three vessels and trachea view plane to show presence of 'v' sign (connection of aortic arch and ductus arteriosus) -ductus venosus flow assessment using pulsed Doppler
Abdomen	-presence of stomach (should be in left upper abdomen) -abdominal wall and umbilical cord insertion -bowel echogenicity
Kidney and urinary tract	-presence of both kidneys; renal artery investigation if kidneys not visualized -renal pelvic dimensions (to rule out pyelectasis) -evaluation of bladder -paravesical presence of umbilical arteries
Extremities	-symmetry of limbs and segments -movements -presence, subjective appearance and echogenicity of long bones -presence and number of the fingers, presence of toes and hallux posture

IT, intracranial translucency; NT, nuchal translucency.

2 centros. 5472 gestantes. 12 – 13+6

Malf Severa / Letal: 1,39%

TD global 40,6%. Si Malf mayor / letal: 76%

TD Cardiopatias: 90%

TD SNC: 69%

TN

<p95: 0,98% de las Malf TD 66%

>p95 (5,265 de la pob): 8,68% de las malf TD 96%

	Both centers
FPR (%) (number of FPs)	
Overall	3.67 (187/5100)
Year 1	4.34 (106/2443)
Year 2	3.05 (81/2657)
Percentage decrease in FPR between Years 1 and 2	29.72
Overall FPs according to system involved in FP diagnosis (% (*n*))	
Cardiovascular	57.75 (108)
Facial	12.83 (24)
Skeletal	6.95 (13)
Central nervous	6.95 (13)
Renourinary	6.41 (12)
Respiratory	4.81 (9)
Digestive	4.28 (8)

57% Cardiop
CIV / ConoT
12% Facial

quirónsalud

¿Sigue siendo necesaria la ecografía del primer trimestre?

SI

- **Cribado Anom CRO**
  - T21, T18 y T13
  - Otras
- **Cribado Enf Mendelianas**
  - Única estrategia de cribado en población sin FR
- **Cribado de malformaciones**
  - Diagnóstico precoz

quirónsalud